Diagnostic de la Gestation chez les Bovins

Dr. Hireche
DMV, Msc.Thériogenologie & IA

POURQUOI?

- Identification précoce des animaux non-gestants pour pouvoir les inséminer à temps
- Décision de réforme
- Faire face aux problèmes d'infécondité
- Réduction de l'IVSF
- Optimiser le potentiel de production
- Dépister précocement les cas d'infécondité et les traiter à temps
- Prévoir le travail et l'alimentation nécessaire
- Éviter les traitements abortifs
- Déterminer le nombre, sexe et viabilité du fœtus

Critères de choix de la méthode

- La méthode de diagnostic doit être:
  - Précoce
  - Pratique
  - Exacte, sensitive, spécifique.

Critères de choix de la méthode

- Le test idéal de diagnostic de gestation doit détecter la gestation avant le premier œstrus après l'insémination.
- La plupart des méthodes de diagnostic de gestation arrivent à détecter la gestation: 25 – 40 jours.
- Les vaches diagnostiquées gestantes à 30 et 36 jours après l'insémination ont un IVV allongé de 2 semaines ????

Méthodes de diagnostic de gestation

- Observation
- Examen physique
- Tests chimiques
- Utilisation d'instruments électrique

Table 11.1 A summary of available methods of pregnancy diagnosis.

Test	*Stage*	*Accuracy*	*Advantages*	*Disadvantages*	*Comments*
Non-return to service	3 weeks	About 50%	Early	Relies on good oestrus detection	Insemination at 'false oestrus' can lead to abortion
Milk progesterone	3 weeks	Positives 85% Negatives 100%	Early Non-invasive	False positives and later losses	Good test for non-pregnancy
bPAG/PSPB	4 weeks +	Fairly good	Relatively early	Usually needs blood May persist after loss	Can be useful, e.g. in heifers that are hard to palpate
Ultrasound scan	4 weeks +	Up to 100%	Accurate Relatively early	Cost of equipment	Can also detect problems. Recommended
Palpation	6 weeks(?) +	Up to 100%	High accuracy	Possible damage to cow or conceptus	Depends on operator. Early diagnoses especially risky
Oestrone sulphate	15 weeks +	Almost 100%	High accuracy Non-invasive	Only possible after 16–17 weeks	Useful confirmatory test
Mammary development	4 months (heifers)	Up to 100%	Non-invasive	Less useful in lactating cows	
Ballottement	30 weeks +	Positives 100%	Cost	Late	Little practical value in on-farm fertility management

Méthodes de diagnostic de gestation chez la vache

- Historique d'insémination ou cohabitation avec le taureau:
  - Malgré que les taux de fertilisation sont élevés chez la vache, 50% uniquement peuvent aboutir à la gestation
  - Ce moyen peut parfois être décevable et non fiable

Méthodes de diagnostic de gestation chez la vache

- Le non retour en chaleur (observation)
  - 18 à 24 jours après l'insémination suggère la gestation
  - Dépends de l'efficacité des méthodes de surveillance des chaleurs
  - Certaines vaches gestantes expriment les signes d'oestrus

Méthodes de diagnostic de gestation chez la vache

- Saignement metoestral
  - Fréquent chez la vache 24 à 48 heures après l'oestrus
  - Indique que les chaleurs n'ont pas été observées et que la vache n'est pas gestante
- Modification du caractère
- Développement abdominal
- Développement mammaire
- L'état croqué (affaissement des ligaments sarco-sciatiques)

Diagnostic de la gestation par Palpation rectal (PR)

- Rétraction de l'utérus
  - Vaches vides et gestantes < 90 jours
  - Plus de 90 jours: plus difficile voir impossible

Diagnostic de gestation par PR

- Palper la totalité des cornes utérines pour apprécier leurs consistance
  - Non gestante: tonique, comme de la viande
  - Gestante:
    - Absence de tonicité
    - Accumulation de fluides dans une ou deux cornes utérines
    - Sensation de fluctuation

Diagnostic de la gestation par palpation réctale

- Pratique à partir de 30 jours jusqu'au terme
- Changements: taille, texture, localisation et contenu de l'utérus pendant la gestation
- 4 signes positifs
  - Palpation de la vésicule amniotique
  - Pincement des membranes fœtales
  - Palpation du fœtus
  - Palpation des cotylédons

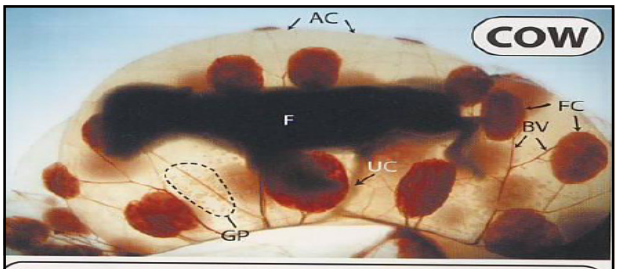

In the photograph above, the fetal membranes and the fetal cotyledons (FC) can be visualized. The membrane labeled AC is the allantochorion. The umbilical cord, (UC-arrow) of the fetus receives blood vessels (BV) from the fetal cotyledons (FC). Glycogen plaques (GP) can be visualized on the surface of the chorion and the amnion. These plaques are localized squamous proliferations called verrucae.

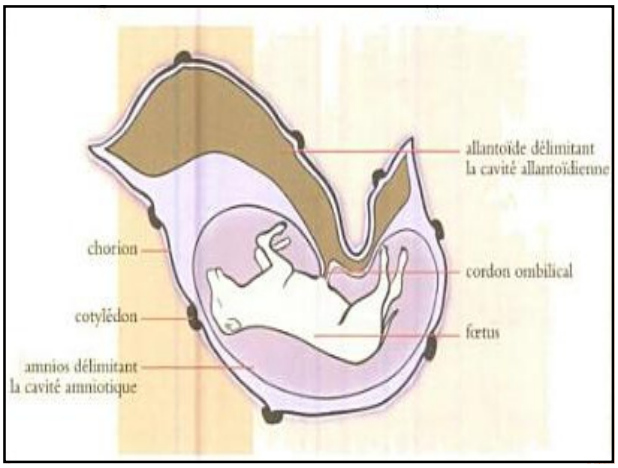

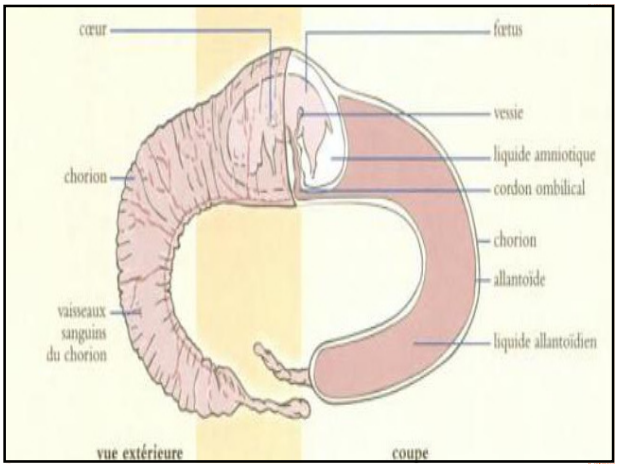

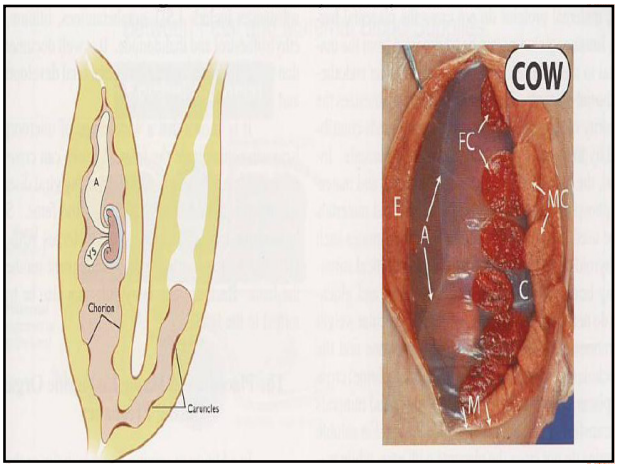

Pincement des Membranes fœtales (Fetal Membrane Slip)

- Commence à partir de 30 jours de la gestation
- MCA pincée au niveau des sites inter placentaire
- Portion de la paroi utérine rempli de fluide saisie doucement et laissée glisser entre le pouce et les 4 doigts

Pincement des Membranes fœtales

- 60 -70 jours
  - Plus facile de pincer la MCA dans la corne non gravide

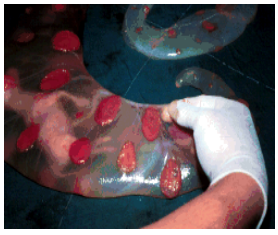

Palpation de la vésicule amniotique

- Entre 30 - 65 de la gestation
- Avant 30 jours: trop petite
- Après 65 days
  - Trop large
  - Souple à la palpation
  - La vésicule flotte dans le liquide amniotique

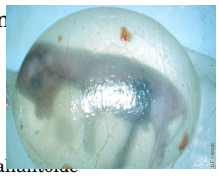

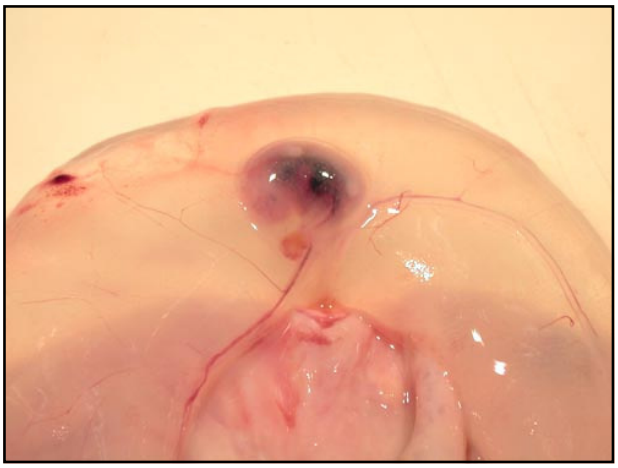

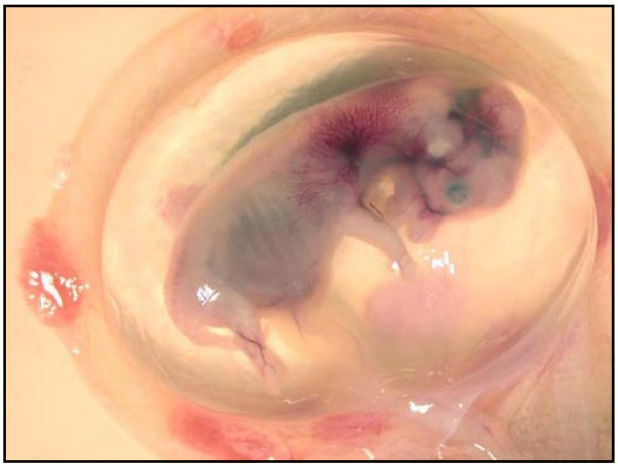

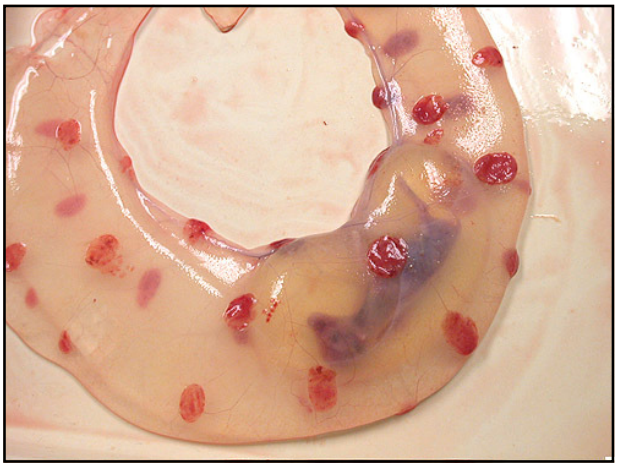

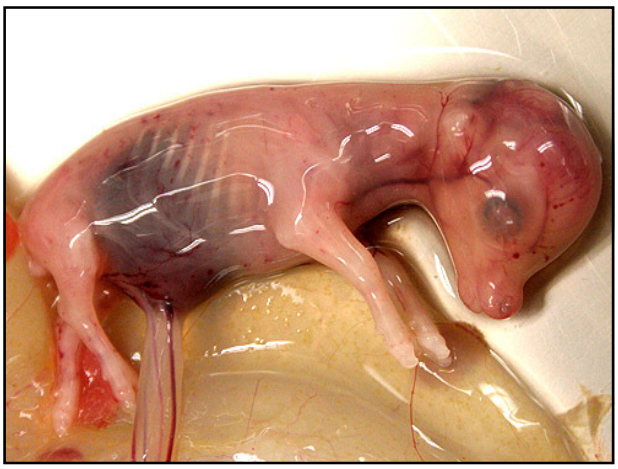

Estimer le stade de la gestation

Entre 35-65 jours, la taille de l'amnion est l'indication la plus précise de l'age de la gestation

Durée de la gestation (jours)	Largeurs de doigt	cm
35	1/2	0.7
42	1	1.5
48	2	3.5
53	3	5.5
58	4	7.5
62	Main moins pouce	9.0
65	Main plus pouce	10.5

Fœtus

- Ne peut pas être palpé jusqu'à ce que l'amnion devient suffisamment flaccide pour permettre la manipulation
- Entre 65 et 70 de la gestation
- 3 – 7 mois out of reach

Estimer le Stade de la Gestation

L'amnion perd sa turgescence à 65-70 jours et n'est plus d'avantage palpable. A ce stade, utiliser la longueur croupe-nez du fœtus peut être utilisée

Durée de la gestation (jours)	Largeurs de doigt	cm	Taille du foetus
68-70	1	1.5	Souris
80	2	3.5	-
90	3	5.5	Rat
100	4	7.5	-
110	Handless thumb	9.0	-
120	Hand plus thumb	10.5	Petit chat
150	-	-	Gros chat
180	-	-	Chien Beagle

Caractéristiques du fœtus durant la gestation

Gestation (M)	Taille et apparence du foetus
2	Souris
3	Rat
4	Petit chat, poils fins sur les sourcils
5	Gros chat, poils sur sourcils et lèvres
6	Petit chien, poils à l'intérieur de l'oreille autour des cornes, au bout de la queue et sur le museau
7	Poils fins sur les membres et le dos, de longs poils sur le bout de la queue
8	Poils courts sur tout le corps, incisives proéminentes mais pas encore sorties
9	Pelage complet et éruption des incisives

Placentomes

- Palpated as early as days 70 to 75
- Ovoid thickened areas in uterine wall in horn containing fetus
- Larger on greater curvature of uterus than near bifurcation

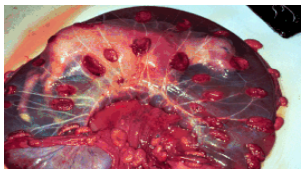

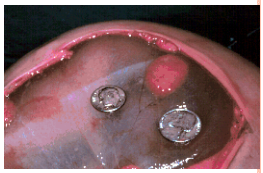

Placentomes

- Palpation intéressante à 5-6 mois de la gestation
  - Fœtus dans la cavité abdominal
- La taille des cotylédons se trouvant à la base de la corne utérine gestante est utilisée dans l'estimation du stade de la gestation

Frémissement de l'artère utérine

- Indication de la gestation
- Début à 80 – 90 jours
- Dans le ligament large
- Mobile
- A ne pas confondre avec l'artère iliaque interne

Taille du plus grand placentome et le diamètre de l'artère utérine

Après120 jours, l'uterus descends au dela du bord du pubis et ne peut plus etre atteint.

Gestation (m)	Placentome (cm)	Artère Uterine (cm)
3	1.5	0.6
4	2.5	0.7
5	4	0.8
6	5	1.0
7	6	1.3
8	8	1.5
9	10	1.7

L'ÉCHOGRAPHIE



DIAGNOSTIC PRÉCOCE DE LA GESTATION

- Diagnostic doit etre fait après 25 jours
  - Précision approche les 100%

Day of first detection of US identifiable characteristics of bovine conceptus

Characteristic	Mean	Range
Embryo proper	20.3	19 to 24
Heartbeat	20.9	19 to 24
Allantois	23.2	22 to 25
Spinal cord	29.1	26 to 33
Forelimb buds	29.1	28 to 31
Anmion	29.5	28 to 33
Eye orbit	30.2	29 to 33
Hindlimb buds	31.2	30 to 33
Placentomes	35.2	33 to 38
Split hooves	44.6	42 to 49
Fetal movement	44.8	42 to 50
Ribs	52.8	51 to 55

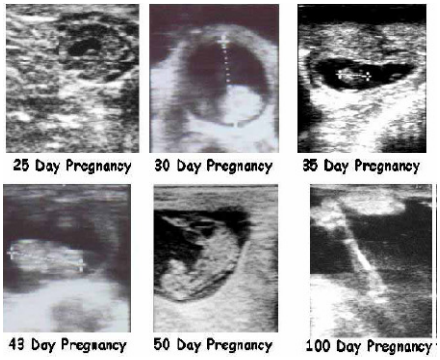

Images echographiques des differents stades de la gestation

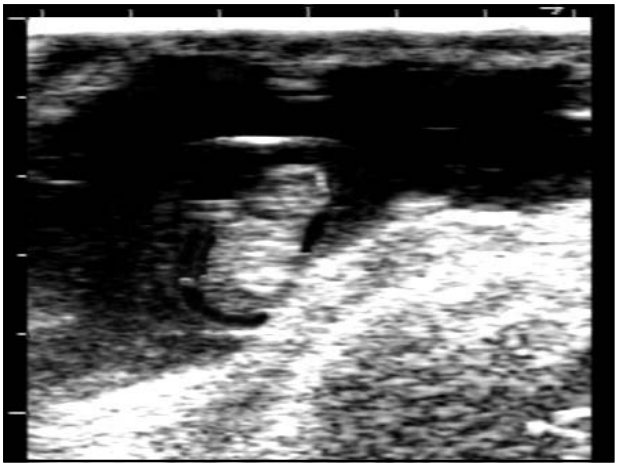

Gestation de 30 jours

- Erreurs
- Expérience
- Utérus sur le plancher pelvien
- Elargissement de la corne utérine gestante avec un léger renflement dorsal
- Amincissement de la paroi, sensation de fluide
- Pincement des membranes fœtales
- Présence d'un corps jaune

Gestation de 30 jours

- Confondre avec
  - Non-gestation chez les vaches âgées
  - Endométrites
  - lymphosarcome

Gestation de 45 jours

- Utérus encore sur le plancher pelvien
- Asymétrie des cornes utérines
- Renflement dorsal plus important
- Vésicule embryonnaire : taille d'un œuf
- Pincement des membranes fœtales

GESTATION DE 60 JOURS

- Corne gestante descend au delà du bord pubien
- Utérus: 7.5 cm de diamètre
- Pincement des membranes fœtales dans les deux cornes
- Vésicule embryonnaire s'étend tout au long de la corne gestante
- Renflement dorsal disparu
- Utérus comme un ballon remplis d'os
- Ballotement du fœtus peut être possible

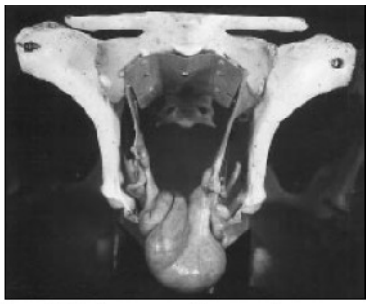

Figure 10. 60-day pregnancy. Uterus may hang over pelvic brim.

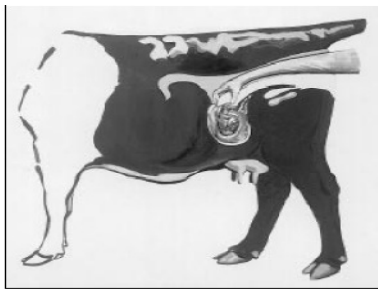

Figure 11. Position of 90-day fetus. The fetus is now about 6 1/2 inches long and has displaced itself over the pelvic brim and down into the abdominal cavity.

GESTATION DE 120 JOURS

- Fœtus bien au delà du bord du pubis
- Palpation des membres du fœtus (bien délimités)
- Fœtus: 25-30 cm de longueur
- Petits cotylédons
- Frémissement de l'artère utérine
- Ovaires difficiles à localiser

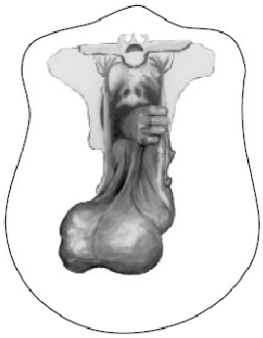

Figure 13. 4-month pregnancy. Tract lies on floor of abdominal cavity. Palpation of uterine artery.

GESTATION DE 150 JOURS

- Utérus bien refoulé au delà du bord du pubis
- Le col au bord du pubis
- Placentomes bien marqués
- Fœtus bien développé
- Artère utérine: 0.6 to 1.25 cm de diamètre

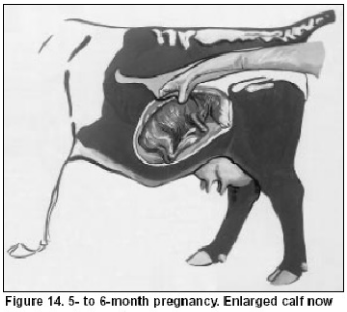

Figure 14. 5- to 6-month pregnancy. Enlarged calf now fills abdominal cavity.

Gestation de 165 à 225 jours

- Col de l'utérus au bord du pubis
- Paroi dorsale de l'utérus tendu et difficile à palper
- Placentomes varient de taille
- Artère utérine 1.25 cm de diamètre
- Fœtus peut ne pas être palpé
- De 6 mois jusqu'au vêlage
  - Mouvements du fœtus provoqués par la préhension des membres, nez..

Gestation de 240 jours

- Fœtus revient vers le bassin
- Toucher des membres postérieurs
- Détection de mouvements

Estimation de l'age du fœtus

- Estimation de la longueur nez croupe du fœtus et utiliser la formule de Leary:
- Longueur en inches x 2, trouver le plus proche racine carré
- Example : crown-rump 18 inches
  - 18 x 2 = 36
  - / 36 = 6 mois
  - cm x0.39= in
  - In x2.54 = cm

Signes cliniques probables de la gestation

- Asymétrie des cornes utérines
- Fluctuation de la paroi utérine
- Fixation du col de l'utérus
- Hypertrophie de l'artère utérine
- Changements ovariens
  - Persistance du corps jaune
- Développement abdominal
- Développement mammaire

Recommendations

- Palper doucement
- Examiner les deux cornes utérines sur toutes leurs longueur
- Dx de la gestation fait lorsque les signes +ves sont détectés
- En cas de doute reprogrammer la visite
- Ne pas donner de traitements (agents lutéolytiques, infusion utérine) à moins que définitivement prononcée NON gestation
- Enregistrer toutes les constatations immédiatement

Diagnostic différentiel

- Hydrometra / mucometra / pyometra
- Macération, mommification foetale
- Tumeurs utérines
- Conditions de l'ovaire
- Abcés périvaginaux
- Rumen
- Reins
- Véssie

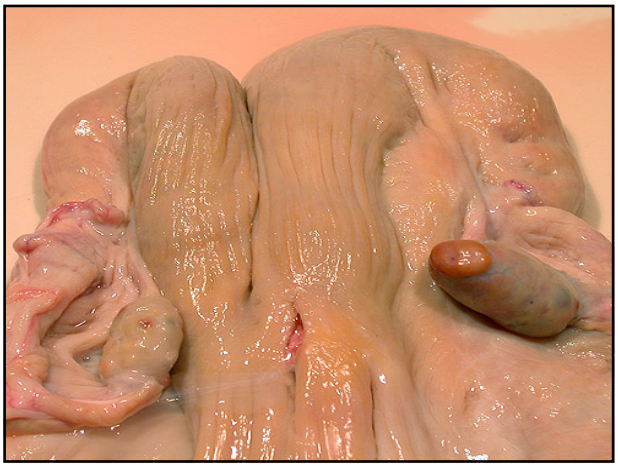

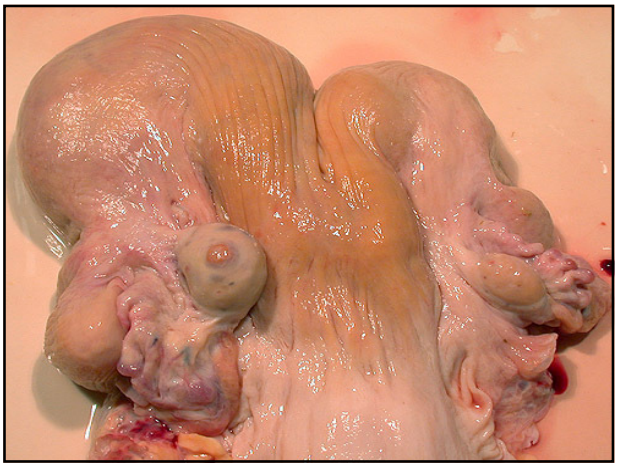

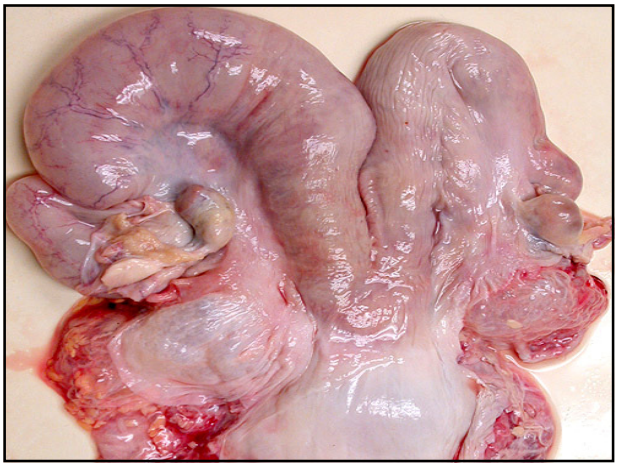

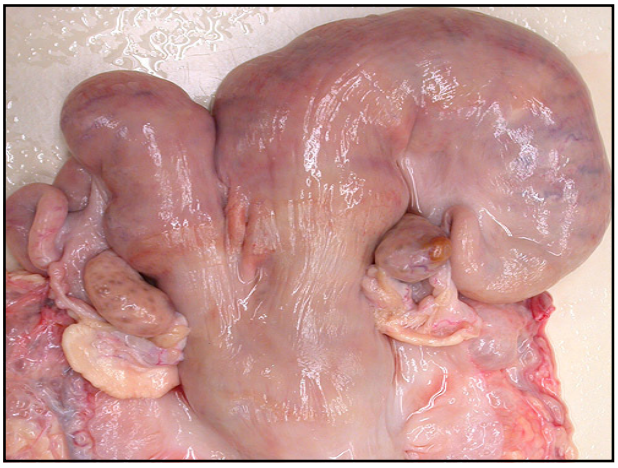

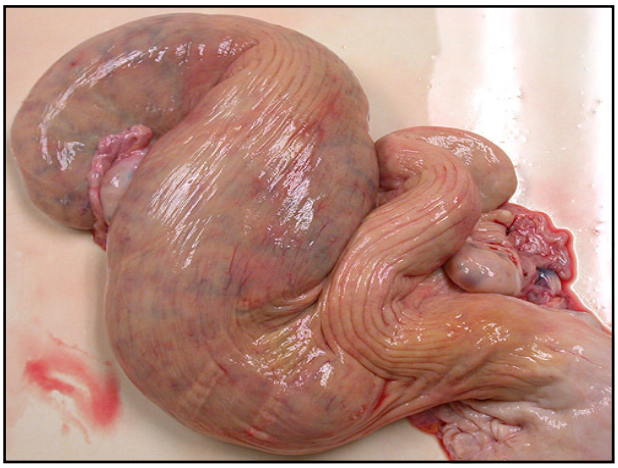

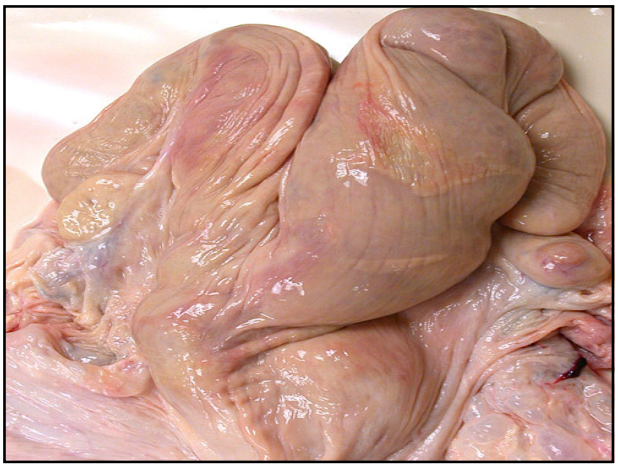

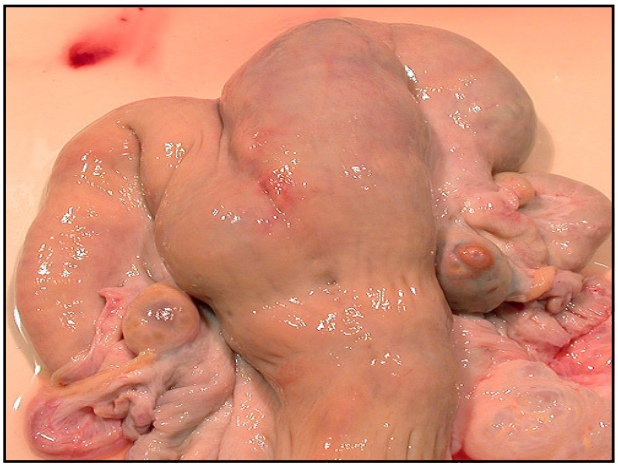

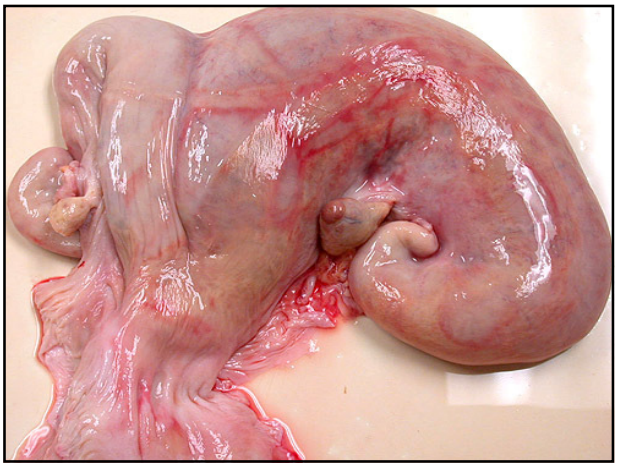

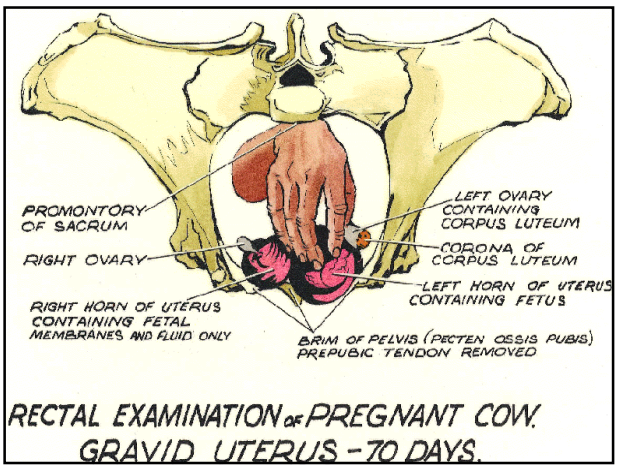
PROMONTORY OF SACRUM
RIGHT OVARY
RIGHT HORN OF UTERUS CONTAINING FETAL MEMBRANES AND FLUID ONLY
LEFT OVARY CONTAINING CORPUS LUTEUM
CORONA OF CORPUS LUTEUM
LEFT HORN OF UTERUS CONTAINING FETUS
BRIM OF PELVIS (PECTEN OSSIS PUBIS) PREPUBIC TENDON REMOVED
RECTAL EXAMINATION OF PREGNANT COW.
GRAVID UTERUS - 70 DAYS.

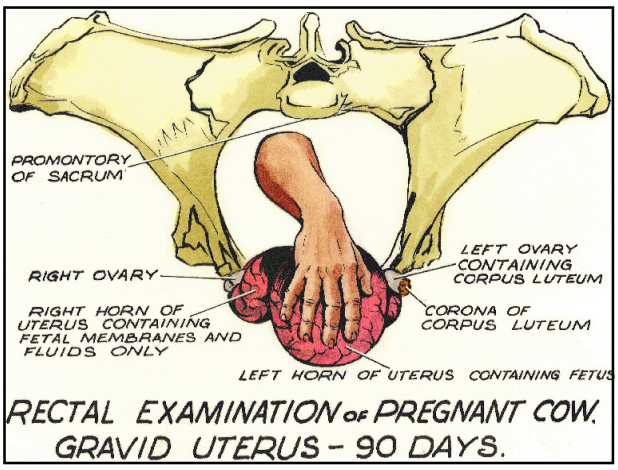
PROMONTORY OF SACRUM
RIGHT OVARY
RIGHT HORN OF UTERUS CONTAINING FETAL MEMBRANES AND FLUIDS ONLY
LEFT OVARY CONTAINING CORPUS LUTEUM
CORONA OF CORPUS LUTEUM
LEFT HORN OF UTERUS CONTAINING FETUS
RECTAL EXAMINATION OF PREGNANT COW.
GRAVID UTERUS - 90 DAYS.

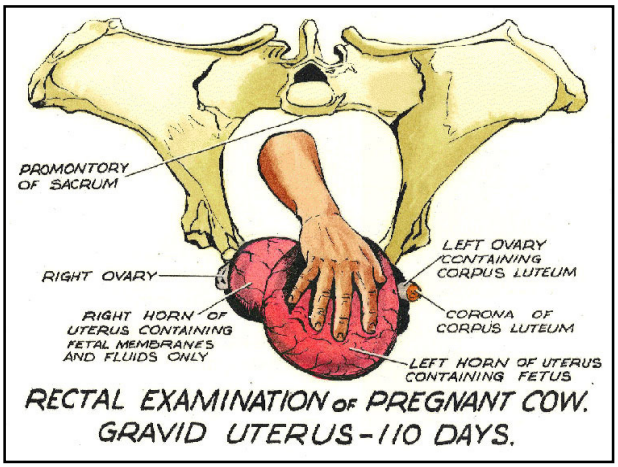

RECTAL EXAMINATION OF PREGNANT COW. GRAVID UTERUS - 110 DAYS.

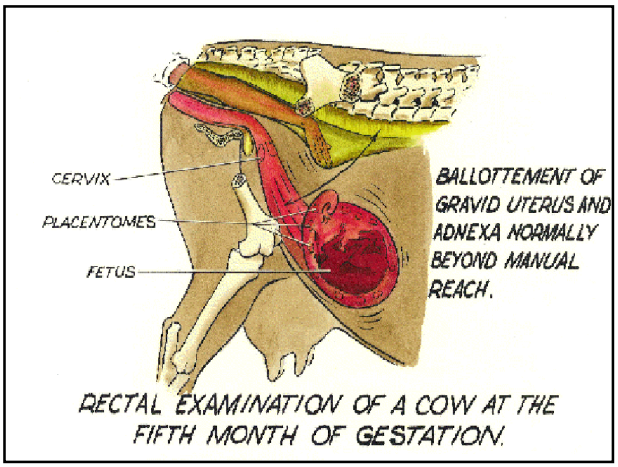

RECTAL EXAMINATION OF A COW AT THE FIFTH MONTH OF GESTATION.

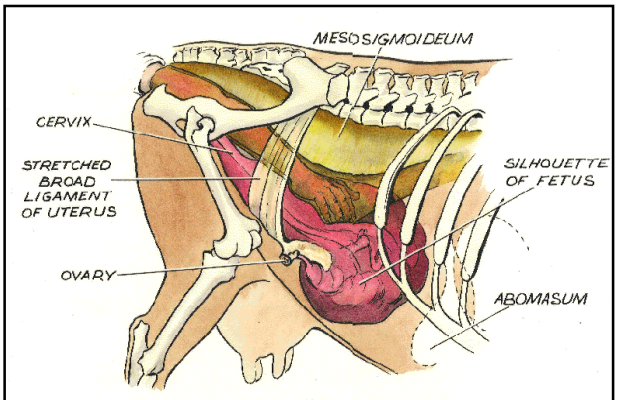

RECTAL EXAMINATION OF A COW AT THE SIXTH MONTH OF GESTATION.

Méthodes hormonales de diagnostic de gestation

- Progestérone
- PAG (PSPB)
- eCG (PMSG)
- Œstrogènes
- EPF
- Zygotine
- Hormone placentaire
- Trophoblastine (interféron)
- Facteurs de croissance

Diagnostic de gestation par la progestérone

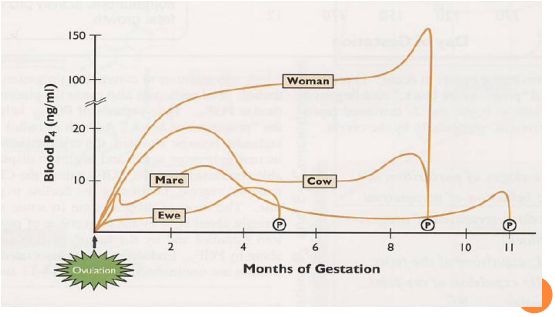

Diagnostic de gestation par la progestérone

- Méthodes : sang, lait (RIA ou ELISA)
- Avantages
  - Précocité
- Inconvénients
  - Prélèvements de sang
  - Conservation du prélèvement
  - Laboratoires (RIA)
  - Date d'insémination : fausses interprétations possibles
  - Non spécifique de la gestation

Dosage de la P4 dans le sang

- J 20 à J 23 après l'insémination
- sur tube hépariné
  - centrifugation dans l'heure suivant le prélèvement
  - pipetage du plasma
  - identification du tube
  - congélation ou envoi au laboratoire
- sur tube sec contenant de l'azide de sodium (5 mg/ml de sang)
  - identification du tube
  - conservation à 4°C et envoi au laboratoire

Dosage de la P4 dans le lait

- premiers jets de la traite du matin
- J 21 à J 23 après la dernière insémination
  - tube renfermant un agent conservateur, le dichromate de potassium (500 mg/ml)
  - identification du tube
  - conservation à 4°C et envoi au laboratoire
- Résultats
  - >= 2 ng (sang) ou >= 5 ng (lait) : confirmation de la gestation
  - < 2 ng (sang) ou < 5 ng (lait) : exclusion de la gestation

Diagnostic de gestation par la PAG et la PSPB

- Synthétisée par les cellules binucléées du trophoblaste dès le 15ème jour (PSPB) et 22ème jour (PAG)
- Concentrations
  - J20 à J30 : augmentation
  - J30 à J35 : détection plasmatique
  - J35 à J280 : augmentation progressive
  - J0 à J100 : diminution progressive (demi-vie : 7 jours)
- Prélèvements de sang
  - Tube sec ou hépariné
  - Conservation 9 à 15 jours à 4°C

Diagnostic de gestation par l'hormone placentaire lactogène

- bPL
- Secrétée par les cellules binucléés
- Entre 26ème et le 110ème jour
- Taux plasmique maximal (1 – 2 ng/ml) aux environs du vêlage
- Détection tardive rend peu pratique son utilisation

Diagnostic de la gestation par l'hormone placentaire lactogène

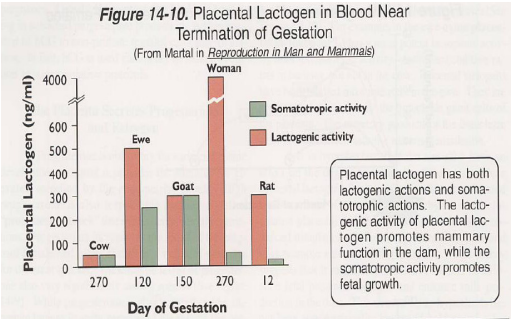

Figure 14-10. Placental Lactogen in Blood Near Termination of Gestation
(From Martal in *Reproduction in Man and Mammals*)

Diagnostic de gestation par l'Early pregnancy factor

- Dés la fécondation, l'embryon secrète la zygotine qui induit la production de l'ovaire porteur d'un CJ d'un facteur précoce: EPF
- Présent dans les heures suivant la fécondation
- Propriétés immunosuppressives
- Précoce
- Manque d'exactitude
- Difficile
- Non utilisée en pratique

Diagnostic de gestation par la trophoblastine

- Substance anti-lutéolytique
- Entre le 15ème et le 26ème jour de gestation
- Cellules trophoblastiques
- BTP1 et BTP2
- N'est pas utilisée en pratique

Diagnostic de gestation par l'estrone sulfate
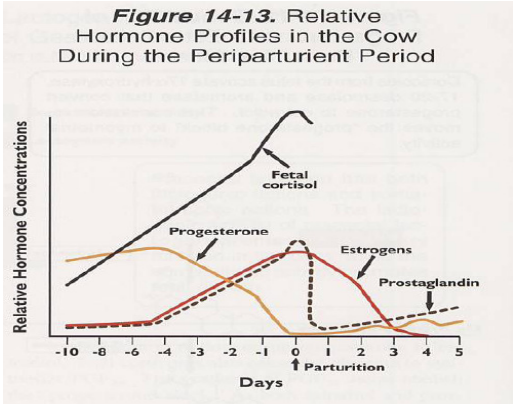
- Test radio-immunologique
- Plasma ou lait
- 100 jours après l'IA ou la saillie : seuil 150 pg/mL
- Dosage radioimmunologique
- Diagnostic tardif