[Reproduction A5]

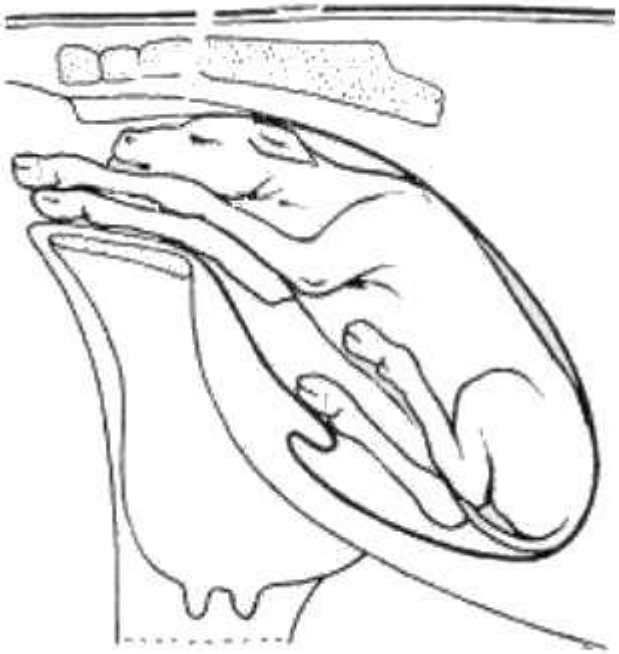

[D'après le cours de : O.Bouaziz]

[les états interséxués]

[Réalisé par : Course Hunter
Disponible sur : Veto-Constantine.com
Taxiphone Brahim.]

Le déterminisme se fait sous l'influence des gonosomes, la différentiation se fait au moment de la nidation sous l'influence des hormones sexuelles.

1-L'HERMAFRODISME :

C'est une anomalie caractérisée par la présence d'organes génitaux des deux sexes chez un seul individu.

L'hermaphrodisme gonosomique :

C'est une bisexualité limitée aux gonosomes, il provient d'une non séparation gonosomique lors de l'ovogénèse ou lors de la spermatogénèse.

Lors de XXX : femelle fécondée par un sperme x, le plus souvent on a une mortalité embryonnaire.

XO : le syndrome de turner. Phénotype ment on a une femelle mais l'appareil est peu développé, les gonades ne sont pas bien différenciées.

YO : c'est un non viable

XXY : syndrome de klinefelier.

C'est un individu de phénotype masculin et atrophie testiculaire existe chez les chats males tricolores.

L'hermaphrodisme gonadique :

L'intersexualité est limitée aux gonades, déformation gonadique male et femelle que se soit accolé ou isolé en ovotestis.

L'hermaphrodisme tubulaire :

Qui concerne les voies génitales c'est ce qu'on appel le pseudohermaphrodisme, la biséxualité est limitée aux voies génitales.

Il est caractérisé par les gonades d'un sexe associé à un appareil génital correspondant au sexe opposé.

Testicule associée aux voies génitales femelles.

Cette anomalie est fréquente surtout chez la chèvre de race alpine, il est lié au caractère motte, les males sont stériles, ils ont un caryotype femelle.

2-LE FREE MARTINISME :

Dans l'espèce bovine lorsqu'une vache donne naissance à des juments de sexes différents la génisse est stérile dans 90% a 95% des cas.

Le free =stérile, martin.

Ce sont les animaux stériles qu'on abat pendant la fête du St.Martin (11-novembre) en Ecosse.

Cette pathologie est spécifiquement liée à l'espèce bovine.

Etiologie :

HORMONALE :
Lors de gestation gémellaire il va y avoir une communication entre les deux placentas, mise en évidence d'anastomose vasculaire entre les placentas fœtaux.

Cette anastomose apparait des le 30éme ¡ phénomène particulier aux bovins, dans la plupart des autres espèces les sacs choriaux les sacs ne communique pas, il en résulte des échanges cellulaires et hormonaux entre fœtus male et femelle, puisque chez le male la différentiation gonadique est précoce que chez la femelle, il semble que le free martin soit induis par le passage chez le fœtus femelle d'une hormone antimüllérienne (AMH) qui s'oppose au développement des canaux de Müller et bien sûr stimule les ébauches embryonnaires males (les canaux de wolf), nous aurons une masculinisation de la femelle.

THEORIE DES CHIMIERISME :
Il a été démontré que le free martin présente deux populations cellulaire distinctes l'une de type femelle XX et XY en provenance du jumeau male.

Symptômes :

On peut avoir plusieurs types de tableaux cliniques

Du point de vue conformation générale le free martin adulte présente la conformation d'un male castré avec des membres longs, forte tête, encolure développée, la peau épaisse et rugueuse.

La femelle présente les caractéristiques suivantes :

Les ovaires sont petits, de volume réduit, ne présente aucune structure ovarienne (ovotestis), imperceptible à l'exploration rectale.

Pour les voies génitales les structures provenant des canaux de Müller sont peux développées et celles dérivant des canaux de wolf sont anormales.

A l'examen clinique nous aurons une atrophie mullerienne, vagin atrophié, peut profond, l'utérus plus mince fibreux, difficilement absent, pas de col utérins.

Les dérivés des canaux de wolf sous forme de tube plein ??????????????????????

Les organes génitaux externes sont de type femelle, on un périnée allongé, vulve réduite et garnie d'une touffe de poils a la commissure inférieur de la vulve.

Le clitoris est plus ou moins développé hypertrophié, saillant, penniforme, une glande mammaire atrophiée, lors de mixtion on va avoir un jet d'urine vers le haut et l'arrière, les femelles sont frigides et stériles.

Diagnostic :

Forte suspicion de free martinisme chez les jumeaux de veau et femelle.

Chez l'adulte la conformation générale et l'appareil génital, (rechercher plus haut).

Chez la génisse avant l'âge de dix semaines : l'examen clinique ne donne rien du tout, un bon élément de la gestation c'est la mesure de la profondeur du vagin est un bon élément pour diagnostiquer le free martinisme (12 et 18cm normal) si la profondeur <10 cm (free martinisme)

On introduit au vagin un speculum de 1 cm de diamètre et 15cm de long

Recherche d'un chimierisme lymphocytaire l'étude des chromosomes des deux jumeaux, si on trouve le chromosome XX et XY chez le même animal on dit qu'il y a free martinisme.

Conduite à tenir :

Réforme de l'animal.